FACULTE DE MEDECINE DE PARIS

ANNEE 1959 N°

THESE

799

POUR LE

DOCTORAT EN MEDECINE

(Diplôme d'Etat)

PAR

DUBOIS JEAN-PAUL

Ancien Interne des Hopitaux de la Région de PARIS

Né le 26 Avril 1927 à PARIS

Présentée et soutenue publiquement le

PNEUMATOSE KYSTIQUE INTESTINALE DU NOURRISSON

TRAVAIL DU SERVICE DE PEDIATRIE DE L'HOPITAL DE NEUILLY

- Docteur R. PERROT -

PRESIDENT : Monsieur le Professeur JULIEN MARIE

R. VEZIN - 48, rue de la Santé - PARIS

FACULTE DE MEDECINE DE PARIS

ANNEE 1959 N°

THESE

POUR LE

DOCTORAT EN MEDECINE

(Diplôme d'Etat)

PAR

DUBOIS JEAN-PAUL

Ancien Interne des Hopitaux de la Région de PARIS

Né le 26 Avril 1927 à PARIS

Présentée et soutenue publiquement le

PNEUMATOSE KYSTIQUE INTESTINALE DU NOURRISSON

TRAVAIL DU SERVICE DE PEDIATRIE DE L'HOPITAL DE NEUILLY

- Docteur R. PERROT -

PRESIDENT : Monsieur le Professeur JULIEN MARIE

R. UNIV. BIBLIOTHEEK LEIDEN

R. VEZIN - 48, rue de la Santé - PARIS

Digitized by the Internet Archive
in 2026

https://archive.org/details/IA41548805_0044

15-1-59

PROFESSEURS HONORAIRES :

MM. AUBIN (A.), BENARD (H.), BROCQ (P.), BULLIARD (H.), CADENAT (F.) CHABROL (E.), CHAMPY (C.), CHEVALLIER (P.), DEBRE (R.), DONZELOT (E.), GASTINEL (P.), GUILLAIN (G.), HALPHEN (E.), HARVIER (P.), HAZARD (R.), HEUYER (G.), LANTUEJOUL (P.), LAROCHE (G.), LAUBRY (C.), LEVY-SOLAL (E.), LHERMITTE (J.), LIAN (C.), LOEPER (M.), MARION (G.), MATHIEU (P.), MOCQUOT (P.), MONDOR (H.), MONOD (R.), MOREAU (R.), MULON (P.), OLIVIER (E.) RICHET (C.), STROHL (A.), TANON (L.), VELTER (E.).

DOYEN — Léon BINET
Membre de l'Institut

ASSESSEUR — Jean VERNE

I.- PROFESSEURS

Anatomie	MM. CORDIER (G.)
Anatomie (Chaire à titre personnel)	DELMAS (A.)
Anatomie pathologique	DELARUE (J.)
Anesthésiologie	BAUMANN (J.)
Bactériologie	FASQUELLE (R.)
Biochimie médicale	JAYLE (M.F.)
Biologie appliquée à l'Education Physique et aux Sports	CHAILLEY-BERT (P.)
Biologie Médicale	FAUVERT (R.)
Cancérologie médicale et sociale	BERNARD (J.)
Clinique Carcinologique (Inst. G.ROUSSY)	REDON (H.)
Clinique Cardiologique (BROUSSAIS)	MOUQUIN (M.)
Cliniques Chirurgicales — BEAUJON	SICARD (A.)
Cliniques Chirurgicales — COCHIN	QUENU (J.)
Cliniques Chirurgicales — Saint-ANTOINE	GOSSET (J.)
Cliniques Chirurgicales — Hôtel-Dieu	MENEGAUX (G.)
Cliniques Chirurgicales — SALPETRIERE	MOULONGUET (P.)
Clinique de Chirurgie infantile et orthopédique (Enfants Malades)	FEVRE (M.)
Clinique chirurgicale orthopédique et réparatrice (COCHIN)	MERLE d'AUBIGNE (R.)
Clinique de Chirurgie cardio-vasculaire (BROUSSAIS)	GAUDART d'ALLAINES (F.de
Clinique de Chirurgie pleuro-pulmonaire (LAENNEC)	MATHEY (J.)
Clinique Endocrinologique (PITIE)	DECOURT (J.)
Clinique génétique médicale (Enfants Malades)	LAMY (M.)

Clinique gynécologique (BROCA)	FUNCK-BRENTANO (P.)
Clinique des maladies cutanées et syphilitiques (St-LOUIS)	DEGOS (R.)
Clinique des maladies des enfants (Enfants Malades)	CATHALA (J.)
Clinique des maladies infectieuses (Claude BERNARD)	MOLLARET (P.)
Clinique des maladies mentales et de l'encéphale (Ste-ANNE)	DELAY (J.)
Clinique des maladies métaboliques (NECKER)	HAMBURGER (J.)
Clinique des maladies du sang (BROUSSAIS)	MARCHAL (G.)
Clinique des maladies du système nerveux (SALPETRIERE)	ALAJOUANINE (T.)
Cliniques médicales BROUSSAIS	GENNES (L.de)
COCHIN	JUSTIN-BESANCON (L.)
HOTEL-DIEU	BARIETY (M.)
LARIBOISIERE	SOULIE (P.)
PITIE	DREYFUS (G.)
SAINT-ANTOINE	KOURILSKY (R.)
Clinique médicale d'hydrologie thérapeutique et climatologie (BICHAT)	DEBRAY (C.)
Clinique médicale propédeutique	PASTEUR VALLERY RADOT (L.)
Clinique médico-sociale du diabète sucré et des maladies de la nutrition (HOTEL DIEU)	DEROT (M.)
Clinique de neuro-chirurgie (PITIE)	PETIT-DUTAILLIS (D.)
Cliniques obstétricales BAUDELOCQUE	LACOMME (M.)
PORT ROYAL	N ...
TARNIER	VARANGOT (J.)
Clinique ophtalmologique (HOTEL DIEU)	RENARD (G.)
Clinique oto-rhino-laryngologique (LARIBOISIERE)	AUBRY (M.)
Clinique de pédiatrie sociale (Enfants Malades)	MARIE (J.)
Clinique de pneumo-phtisiologie (LAENNEC)	BERNARD (E.)
Clinique de psychiatrie infantile (SALPETRIERE)	MICHAUX (L.)
Clinique de puériculture (St-VINCENT-de-PAUL)	LELONG (M.)
Clinique de rhumatologie médicale et sociale (COCHIN)	COSTE (F.)
Clinique stomatologique (PITIE)	DECHAUME (M.)
Clinique thérapeutique chirurgicale (VAUGIRARD)	SENEQUE (J.)
Clinique thérapeutique médicale (St-ANTOINE)	LEMAIRE (A.)
Clinique urologique (COCHIN)	FEY (B.)
Electrophysiologie médicale (Chaire à titre personnel)	DJOURNO (A.)
Embryologie	GIROUD (A.)
Histoire de la Médecine et de la Chirurgie	N ...
Histologie	VERNE (J.)
Hygiène des collectivités (chaire à titre personnel)	DEPARIS (M.)

Hygiène et clinique de la première enfance (TROUSSEAU)	TURPIN (R.)
Hygiène et médecine préventive	JOANNON (P.)
Médecine du travail	DESOILLE (H.)
Médecine légale	PIEDELIEVRE (R.)
Parasitologie	GALLIARD (H.)
Pathologie chirurgicale	COUVELAIRE (R.)
Pathologie exotique	LAVIER (G.)
Pathologie expérimentale et comparée	LENEGRE (J.)
Pathologie humorale et immunologie expérimentale (chaire à titre personnel)	MERKLEN (F.-P.)
Pathologie médicale	N ...
Pathologie et thérapeutique générales	GARCIN (R.)
Pharmacologie et matière médicale	CHEYMOL (J.)
Physiologie	BINET (L.)
Physiologie (chaire à titre personnel)	BARGETON (D.)
Physique médicale	DOGNON (A.)
Radiologie médicale	DESGREZ (H.)
Technique chirurgicale	PATEL (J.)
Thérapeutique	BROUET (G.)

II.- PROFESSEURS SANS CHAIRE, PROFESSEURS AGREGES et MAITRES de CONFERENCES - AGREGES

Anatomie	MM. CABROL (C.)
	COUINAUD (C.)
	OLIVIER (G.)
Anatomie pathologique	Melle P. GAUTHIER-VILLARS (Pr.s.ch.)
	BUSSER (F.)
	GOUYGOU (Ch.)
	ORCEL (L.)
	PAILLAS (J.)
Anesthésiologie	VOURC'H
Bactériologie	NEVOT (A.)
	pr. s. ch.
	BARBIER (P.)
	CHRISTOL (D.)
	TOURNIER (P.)
Biochimie médicale	DESGREZ (P.)
	Pr. s. ch.
	POLONOVSKI (J.)
	M. Conf.
	SCHAPIRA (G.)
	M. Conf.
Biologie médicale	BOURLIERE
	M. Conf.

Carcinologie	DENOIX (P.)
	MATHE (G.)
Dermato-Syphiligraphie	DUPERRAT (B.)
Electro-Radiologie	LEDOUX-LEBARD (G.)
Embryologie	TUCHMANN-DUPLESSIS(H.)
Hématologie	BILSKI-PASQUIER (G.)
	DAUSSET (J.)
Histologie	COUJARD (R.)Pr.s.ch.
	MAROIS (M.)
	RACADOT (J.)
Hydrologie	CORNET (A.)
Hygiène	BOYER (J.)Pr.s.ch.
	CORRE-HURST (Mme L.)
Maladies infectieuses	BASTIN (R.)
	DUPONT (V.)
Médecine légale	DEROBERT (L.)Pr.s.ch.
	HADENGUE (A.)
	FOURNIER (E.)
	GUENIOT (M.)
Médecine du travail	ALBAHARY(C.)
Neuro-Chirurgie	DAVID (M.)
Neurologie	LHERMITTE (F.)
Obstétrique	GRANJON (A.)
	HERVET (E.)
	LE LORIER (G.)
	MORIN (P.)
	MUSSET (R.)
	ROBEY (M.)
	THOYER-ROZAT (J.)
Ophtalmologie	BREGEAT (P.)
	SARAUX (H.)
Orthopédie	JUDET (R.)
	RAMADIER (J.)
Oto-rhino-laryngologie	DEBAIN (J.)
Parasitologie	BRUMPT (L.C.)
	Pr. s. ch.
	CHABAUD (A.)
Pathologie chirurgicale	BARCAT (J.)
	BINET (J.P.)
	CAUCHOIX (J.)
	CHATELIN (C.L.)
	DUBOST (Ch.)
	DUBOST (Cl.)
	FAUREL (J.)
	FLABEAU (F.)
	GERMAIN (A.)
	LAURENCE (G.)
	Agr. per.

Pathologie chirurgicale	LORIAT-JACOB
	LOYGUE
	MERCADIER
	PERROTIN
	ROBERT (H.)
	THOMERET
Pathologie exotique	SCHNEIDER (J.)
Pathologie expérimentale	CROSNIER (J.)
	HARTMANN (L.)
	LOEPER (J.)
	MAURICE (J.)
	PLAS (F.)
	RICHET (G.)
Pathologie médicale	AUSSANNAIRE (M.)
	BOUR (H.)
	BOUVIER (J.)
	BOUVRAIN (Y.)
	BRICAIRE (H.)
	BRISSAUD (H.)
	BROCARD (H.)
	BUGE (A.)
	CASTAIGNE (P.) M.conf.
	CATINAT (J.)
	CONTAMIN (E.)
	COURY (C.)
	FREZAL (J.)
	HOUSSET (E.)
	LAROCHE (Cl.)
	MACREZ (C.)
	NICOT (J.)
	PEQUIGNOT (H.)M.conf.
	ROYER (P.)
	WOLFROMM (R.)
Pédiatrie-Puériculture	JOSEPH (R.)
	MANDE (R.)
	MUZZIGONACCI (P.)
	PLONOVSKI (C.)
	ROSSIER (A.)
Pharmacologie	LEVY (Melle J.)
	Pr. s. ch.
	BOISSIER (J.)
	LECHAT (P.)
Physiologie	PARROT (J.)
	Pr. s. ch.
	DEJOURS (P.)

Physique médicale	GOUGEROT (L.)
	M. Conf.
Pneumo phtisiologie	KREIS (B.)
Psychiatrie	PICHOT (P.)
Psychiatrie infantile	DUCHE (D.)
Rhumatologie	DELBARRE (F.)
Stomatologie	CERNEA (P.)
	CHAPUT (Mme)m.c.agr.
	GRELLET (M.)
Thérapeutique	CHASSAGNE (P.)
	LAMOTTE (M.)
Urologie	QUENU (L.)

III.- PROFESSEURS SANS CHAIRE ET AGREGES CHARGES DE COURS DE CLINIQUE ANNEXE

à titre permanent

Clinique Chirurgicale	ABOULKER (P.)	Clinique neuro-rhumatologique	SEZE (S.de)
	AMELINE (A.)		GRASSET (J.)
	HUGUIER (J.)	Clinique obstétr.	LEPAGE (F.)
	LEGER (L.)		MAYER (M.)
	OLIVIER (C.)		MERGER (R.)
	PADOVANI (P.)		RAVINA (J.)
	POILLEUX (F.)	Clinique ophtalm.	DESVIGNES(P.)
	ROUX (M.)		OFFRET (G.)
	VERNE (J.M.)	Clinique O.R.L.	MADURO (R.)
Clinique médicale	HAGUENEAU (J.)		
	Pr. s. ch.	Clinique pédiatrie et puériculture	LAPLANE (R.)
	BOUDIN (G.)		
	CONTE (M.)	Clinique psychiat.	BARUK (H.)
	DOMART (A.)		
	MILLIEZ (P.)	Clinique urologique	KUSS (R.)
	PERRAULT (M.)		
	RAMBERT (P.)		
	THIEFFRY (S.)		
	TURIAF (J.)		

IV.- PROFESSEURS DETACHES DANS LES UNIVERSITES ETRANGERES

Bactériologie	HAUDUROY (P.) Pr.s.ch.	Path. Chir.	RUDLER (J.)
Biochimie médicale	ETTORI (J.) Pr.à t.pers.		Pr.s.ch.

Secrétaire Général de la Faculté : M.LENA (J.)
Secrétaires : Mme BEURLAND (H.),Melle CHAINTREUIL (G.) Melle HURE (A.)
Conservateur chargé de la direction de la Bibliothèque : M. le Docteur HAHN(A)
Conservateurs : Melles DUMAITRE (P.), GOICHON (A.M.)
Bibliothécaires : Mme CONTET (J.),Melles LAURENT (H.),LE NOIR (G.),QUIEVREUX(E)

Par délibération en date du 9 Décembre 1798, l'Ecole a arrêté que les opinions émises dans les dissertations qui lui seront présentées,doivent être considérées comme propres à leurs auteurs et qu'elle n'entend leur donner aucune approbation ni improbation.

A la mémoire de mon Père,

A ma Mère,

exemple de générosité et de dévouement,

Avec toute ma reconnaissance .

A ma femme et à mon fils,

A mon frère et à mes soeurs,

A toute ma famille.

A mon Grand-Père, J. R O Y,

- admiration plus que filiale,

A ma Belle-Mère,

A Monsieur le Docteur St. T H I E F F R Y,

Professeur à la Faculté de Médecine de PARIS,

Médecin des Hôpitaux,

- à qui je dois sans doute ma vocation et mon orientation vers la Pédiatrie

- Qu'il trouve ici mes plus respectueux remerciements.

A Monsieur le Professeur JULIEN MARIE,

Professeur de la Chaire de Pédiatrie Sociale

à la Faculté de Médecine de PARIS

Médecin des Hôpitaux

Chevalier de la Légion d'Honneur

Qui m'a fait le grand honneur d'accepter

la présidence de cette thèse,

Qu'il veuille bien trouver ici l'expression

de ma respectueuse reconnaissance.

A Monsieur le Docteur Raoul P E R R O T

Médecin des Hôpitaux de la région de PARIS ,

Dont j'ai été l'interne à
l'Hôpital de NEUILLY,

Qui m'a inspiré le sujet de
cette thèse,

Son dévouement, ses bons et sages
conseils seront des exemples
pour l'avenir,

Qu'il trouve ici mon profond
remerciement.

A MES MAITRES DANS LES HOPITAUX :

EXTERNAT :

Messieurs les Professeurs LAURENCE,
DUPERRAT,
PASTEUR VALLERY RADOT,
MILLIEZ,
GARCIN,
LENEGRE,
MAURICE,
DEPARIS,

Messieurs les Docteurs J. GERBEAUX,
LECHELLE,

Médecins des Hôpitaux,

Messieurs les Docteurs P.MASSE,
PROCHIANTZ

Madame le Docteur N. MASSE

INTERNAT DES HOPITAUX DE LA REGION DE PARIS :

Messieurs les Docteurs
Médecins des Hôpitaux de la région
de PARIS : H. DIRIART,
G. GREMINGER,
R. PERRDT,
J. VESLOT

Monsieur le Docteur Assistant des
Hôpitaux de la région de PARIS : J. POUJOL,

Qu'ils soient assurés de mon profond attachement
et de ma gratitude pour l'enseignement qu'ils
m'ont prodigué.

A MES CONFERENCIERS D'EXTERNAT ET D'INTERNAT :

Messieurs les Docteurs N. BLOCH-LAINE,
L. BERTAGNA,
B. TETU,
M. CHARTIER,
CRESSON,
CHRETIEN,

Qu'ils soient assurés de ma très vive reconnaissance.

Mes remerciements vont particulièrement à ceux qui m'ont aidé dans ce travail :

A Monsieur le Docteur Guy F E I G N O U X,

A qui je dois le diagnostic et l'anatomie pathologique de notre observation,

A Monsieur le Docteur M. D E P O N D T,

Sincères et vrais amis.

I N T R O D U C T I O N

Les nombreuses publications concernant la PNEUMATOSE KYSTIQUE de l'INTESTIN chez le nourrisson, nous ont permis de mieux connaître cette affection.

Cependant, sans être une affection fréquente, la pneumatose kystique intestinale est loin d'être exceptionnelle.

La constatation d'un cas diagnostiqué à l'autopsie d'un nourrisson de 26 jours, décédé de troubles gastro-intestinaux, nous a permis de nous poser diverses questions.

Après un bref rappel historique et anatomo-pathologique, nous résumerons notre observation.

Analysant comment se présente l'affection chez l'enfant, nous essaierons de voir comment y penser et comment en faire le diagnostic.

Enfin, nous aborderons le problème délicat qui est celui de la pathogénie de cette affection constatée de nombreuses fois chez le nourrisson.

On appelle "Pneumatose" la présence d'air ou de gaz en une partie d'un organe ou dans un organe qui n'en contient pas à l'état normal (VASQUEZ).

La PNEUMATOSE KYSTIQUE de l'INTESTIN est caractérisée par la présence de bulles gazeuses, de kystes gazeux dans les parois intestinales.

Les kystes sont , de volume
, de répartition } très variable.
, de nombre

Leur volume varie d'une tête d'épingle à une orange. Lorsque nombreux et agglomérés , ils donnent un aspect comparé à une grappe de raisin, une môle hydatiforme ou une belle de caoutchouc mousse. Ils peuvent aussi n'être reconnus qu'à l'examen microscopique. Ils peuvent aussi siéger sur tout le tractus intestinal.

On oppose volontiers :

- la P.K.I. de l'adulte où les kystes ont, en général, une <u>localisation sous-séreuse</u>
- et la P.K.I. du nourrisson, où les kystes sont, habituellement, de <u>localisation sous-muqueuse</u>.

H I S T O R I Q U E

- La première description en est discutée :

  - certains l'attribuent à DUVERNOY (1954) ;
  - d'autres à HUNTER (1728 - 1793) ;
  - MAYER (1825) décrivit la maladie chez le porc et employa le premier l'appellation de P.K.I.
  - la première description satisfaisante et bien documentée chez l'homme est celle de BANG (1876).

- Depuis ces premiers travaux, de nombreuses publications lui furent consacrées parmi lesquelles retenons :

  - TURNURE (1913) = 50 cas
  - MILLS (1925) = 100 "
  - MENNI. (1934) = 175 " dont 5 authentiques chez l'enfant
  - CREESE (1951) = 218 "
  - BILGER (1956) = 252 "

Comme le fait remarquer MONNET, dans une récente revue, sur les cas survenus chez l'enfant, en 1957, inspirée du travail de E.P. MAC KENZIE (1951) , l'affection semble moins rare qu'elle ne le paraît de prime abord.

F R E Q U E N C E

La Pneumatose kystique intestinale est le plus souvent observée :

- chez l'adulte , de 30 à 50 ans chez l'homme,
  , vers 60 ans chez la femme ;
- puis chez le nourrisson,
- par contre, beaucoup plus rare dans la seconde enfance.

KOSS (1952), sur 244 observations, ne retrouve que :

, 31 cas chez le nourrisson,

, 13 cas chez l'enfant et l'adolescent.

La prédominance masculine est diversement appréciée :

- dans les cas cités par BOTSFORD et KRAKOWER (1938), les 6 cas n'intéressaient que des nourrissons masculins ;
- KOSS trouve une proportion de 3,5 à 1 ;
- PARIS (1955) estime la fréquence de l'affection chez l'adulte et chez l'enfant à 7 pour 1.

A N A T O M I E P A T H O L O G I Q U E

La P.K.I. se caractérise par la présence de bulles gazeuses, de kystes gazeux dans la paroi intestinale ; telle pourrait être la définition anatomique de cette affection.

L' ASPECT MACROSCOPIQUE

Localisation des lésions :

Les lésions de la P.K.I. sont segmentaires et localisées en plusieurs zônes de l'intestin :

KOSS, en 1952, retrouvait, sur 213 cas :

- 93 sur le grêle seul,
- 6 sur le grêle et le colon ;
- 32 sur le grêle et autres localisations intestinales ;
- 9 sur le colon seul ;
- 34 sur le coecum ;
- 18 à localisations variées.

Parmi les localisations les moins fréquentes, citons : l'estomac, le duodénum, les ligaments gastro-hépatiques, le ligament falciforme, le péritoine pariétal et diaphragmatique, le mesentère ; enfin, les ganglions rétro-péritonéaux.

FANCHAMPS (1945) signale même un cas survenu chez un tuberculeux pulmonaire où il retrouva des formations kystiques médiastinales et pleurales.

Aspect général :

Il semble qu'il faille distinguer deux grandes formes macroscopiques :

- le P.K.I. sous-séreuse,
- le P.K.I. sous-muqueuse.

1.- Le P.K.I. SOUS-SEREUSE : serait la forme de beaucoup la plus fréquente et se verrait surtout chez l'adulte, selon certains auteurs.

Il existe de véritables grappes de vésicules sessiles ou pédiculés (BAUMGARTNER-KOSS) appendus à la surface du segment intestinal.

Siégeant au niveau du bord libre ou sur toute la circonférence, de dimension extrêmement variable, leur diamètre allant d'un petit pois à une noix, ces formations sont translucides, à parois tendues par les gaz. On en a fait de multiples comparaisons : bulles de savon, môles hydatiformes, kystes hydatiques, etc....

Parfois, le P.K.I. se présente sous l'aspect de bulles isolées ou conglomérées, chaque vésicule saillante sur la paroi.

2.- Le P.K.I. SOUS-MUQUEUSE : plus rare, se verrait pour certains (BILGER, VASQUEZ) surtout chez l'enfant et le nourrisson.

Souvent l'aspect extérieur du grêle ou du colon ne montre qu'un épaississement segmentaire et le P.K.I. n'est révélée qu'à l'ouverture de l'organe ; elle donne parfois, dans ces cas, une sensation spongieuse à la palpation de l'intestin et la coupe transversale en a été comparée à un nid d'abeilles.

Mais, quelquefois, et tel était le cas que nous relatons ici, on aperçoit, dès l'examen par transparence à travers un intestin aminci, la présence de bulles gazeuses.

3.- Un pneumopéritoine y est quelquefois associé et l'on recueille souvent, à l'ouverture de l'abdomen, 5 à 30 cc. ou plus d'un liquide louche.

Nous verrons l'association possible d'une P.K.I. avec d'autres lésions. ultérieurement.

L' ASPECT HISTOLOGIQUE

La lésion passerait par plusieurs stades et les descriptions histologiques des différents auteurs sont assez concordantes sur ce point (MASSON, KOSS ...).

1.- Formation de kystes à revêtement endothélial ou simple distension d'un vaisseau lymphatique pour MASSON.

2.- Epaississement de l'endothélium avec apparition de cellules géantes caractéristiques pour KOSS.

3.- Apparition d'une réaction inflammatoire périfocale avec raptus hémorragiques, oedème, infiltrats leucocytaires. Ces signes prouveraient, pour certains, que le P.K.I. est une lésion inflammatoire indiscutable.

Mais cette réaction inflammatoire n'est pas retrouvée par tous.

4.- Apparition d'une fibrose et enfin oblitération du kyste, correspondant, pour MASSON, à un mécanisme de guérison.

La muqueuse est, le plus souvent, normale, mais chez le nourrisson, elle serait fréquemment altérée, exulcérée ou ulcérée, recouverte par un enduit fibrino-purulent. La musculeuse serait parfois le siège de lésions dégénératives des fibres musculaires avec des lésions diversement appréciées des formations nerveuses.

Il est intéressant, en feuilletant la littérature, de constater que l'on peut retrouver les mêmes aspects kystiques à

lintérieur des ganglions mésentériques et même dans le cas n° 2 de BOSTFORD-KRAKOWER, il existait une dilatation gazeuse de la citerne de PECQUET et du canal thoracique,... !

Des auteurs ont étudié le contenu des formations kystiques :

- MASSON	1925	N	= 73-90 %
		O2	= 5-20 %
		CO2	= 0-15 %
- VASQUEZ	1957	N	= 70-90 %
		O2	= 3-20 %
		CO2	= 0-15 %

Ces kystes contiennent des gaz sous pression dont la composition semble donc se rapprocher sensiblement de celle de l'air.

On a signalé parfois l'existence d'une légère sérosité intra-kystique.

LESIONS ASSOCIEES

L'association à d'autres lésions est un des faits frappants de la P.K.I.

KOSS (1952) n'envisageant que les lésions gastro-intestinales, relate :

- Dans 58 % des cas, des lésions pyloriques, surtout sténose avec ulcère ou cancer gastrique parfois ;
- dans 4 %, une tuberculose intestinale ;
- dans 11 %, des lésions variées : entérites, colites, ptose, dilatation gastrique, adhérences, iléus biliaire, hernie diaphragmatique, sténose cicatricielle, oesophagienne, parasites intestinaux, péritonite aiguë,...
- dans 15 % seulement, la P.K.I. lui paraissait isolée.

Mais les lésions associées ne paraissent pas siéger uniquement au niveau du tractus intestinal et l'on constate souvent l'association avec :

- des lésions pulmonaires allant des lésions d'alvéolites banales à celles d'un abcès du poumon ;
- des lésions hépato-biliaires, malformations ou processus cirrhogène, stéatose banale ;
- des affections rénales : il a été signalé d'authentiques processus néphrotiques.

CONCLUSION

Anatomiquement, le P.K.I. possède un aspect assez bien défini et histologiquement une localisation nette dans le système lymphatique.

Elle est souvent associée à d'autres lésions de l'organisme.

Nous allons résumer l'observation d'un cas de nouveau-né que nous avons suivi avec notre Maître, le Docteur R. PERROT, dans son Service de Pédiatrie à l'Hôpital de Neuilly.

O B S E R V A T I O N

DUP., Jean , né le 27 Octobre 1958.

Entre dans le service pour vomissements depuis sa naissance.

Antécédents personnels :

- accouchement normal à terme ;
- poids à la naissance : 3.250 G.
- cri immédiat ;
- à la maternité, il avait été noté des vomissements glaireux, dès la naissance ; le lendemain, après absorption d'eau sucrée, puis les jours suivants après absorption de lait maternel.

Antécédents maternels.

- primipare ;
- ayant fait, au 8ème mois, une pyélonéphrite à colibacille, traitée par de la Tifomycine pendant 8 jours ;
- 4 heures après l'accouchement, une crise comitiale, sans albuminurie avec une T.A. à 15/.8, crise survenue sans antécédents et n'ayant pas récidivée.

A son entrée dans le service le 31 octobre :

- l'enfant, du sexe masculin
- pèse 2.750 G.
- la température est à 37,5°, notons que la veille, celle-ci était à 39°
- il vomit le lait de mère et ses selles sont vertes et mousseuses ;
- une radiographie du transit oeso-gastrique pratiquée dès son entrée, montre un gros retard d'évacuation, mais :
  - ni malformation cardio-tubérositaire,
  - ni " gastro-duodénale.
- celles-ci étant éliminées, on évoque la possibilité d'une infection néo-nétale.
- l'enfant est alors mis à un traitement antibiotique (pénicilline - tifomycine) auquel sont associés Cardénal et Atropine par voie parentérale.

  Il reçoit, de plus, par voie sous-cutanée, du sérum physiologique.
- Des examens complémentaires sont pratiqués :
  - P.L. = liquide clair
    = 7 éléments, albumine normale
    = culture négative ;
  - Culot urinaire = normal
    = culture négative
  - Coproculture = négative
  - Examen O.R.L. = tympans normaux
    = paracentèse de principe pratiquée, négative.
  - Numération sanguine = globules rouges : 5.150.000
    = globules blancs : 9.800
    = formule sanguine : 25 % polynucléaires

- Le lendemain 1er Novembre

- l'enfant pèse 2.900 G.
- il reçoit
  - 3 biberons de lait de mère
  - 3 biberons de lait condensé sucré ;
- l'enfant vomit après chacun d'eux.

Les jours suivants, la situation est inchangée :

- vomissements

- diarrhée persistent, l'enfant reçoit toujours du sérum physiologique sous-cutané et son poids est stationnaire, oscillant entre 2.900 et 3.000 G.

Au 10ème jour de son hospitalisation, le 8 Novembre :

- l'état de l'enfant s'aggrave, la température descend à 35° ;

- le faciès est gris, le ventre ballonné, vomissements et diarrhée persistent et une perfusion I.V. est installée.

- au traitement précédent, est ajoutée, per os, la Polymyxine et, par voie intra-veineuse, de l'Auréomycine.

- De nouveaux examens sont pratiqués :

  . P.L. = 3 leucocytes
  = albumine 0,22
  = culture : négative

  . Coproculture : présence d'Aerobacters aérogènes mais ni staphylocoques ,ni coli pathogènes.

  . Numération sanguine = globules rouges : 4.500.000
  = globules blancs : 28.900

  . formule sanguine = 88 % de polynucléaires

  . Natrémie = 156 méq.

  . Kaliémie = 3,3 "

Le 13 Novembre :

- l'enfant est mieux, la température à 37° ;

- les selles sont jaunes, un seul vomissement ;

- la perfusion arrêtée - on refait un transit gastrique qui montre une stase, des contractions avec segmentation discrète de l'estomac et un passage pylorique retardé ;

- dans la soirée, l'enfant fait une apnée - les vomissements reprennent et au traitement sont ajoutés Terramycine et A.C.T.H.

- une nouvelle perfusion est installée le 15 Novembre dans laquelle on introduit sang frais et trophysan.

Le 17 Novembre

- l'enfant paraît à nouveau mieux, plus éveillé ;
- il vomit moins, mais en raison d'un léger oedème sous-cutané, et quelques râles aux deux bases pulmonaires, l'A.C.T.H. est arrêté ;

Le 18 Novembre :

- Un ionogramme est normal, si ce n'est une phosphorémie à 27 mg. Le culot urinaire révèle la présence d'un staphylocoque doré dans les urines.

Le 19 Novembre :

- l'état s'aggrave à nouveau ;
- l'enfant est déshydraté, fatigué ;
- les selles peu abondantes et vertes
- les vomissements incessants
- un F.O. montre des papilles grisâtres surtout en périphérie
- la radiographie du crâne est normale et l'injection d'air ne révèle pas d'anomalies ;
- dans la coproculture sont isolés : . des entérocoques
  . des protéus Rettgeri
  . des para colons escherichie

Le 23 Novembre :

- l'enfant fait une apnée, est mis sous "Resuscitator", présente une reprise irrégulière de sa respiration qui ne dure qu'une heure et meurt.

En résumé : un nourrisson hospitalisé au 4ème jour de la vie, pour vomissements néo-nataux après un accouchement normal, sans malformations digestives et qui se présentait comme un "infecté" sans qu'on ait pu en trouver l'origine.

La vérification anatomique, faite à la 24ème heure, devait nous révéler la présence d'une PNEUMATOSE KYSTIQUE INTESTINALE

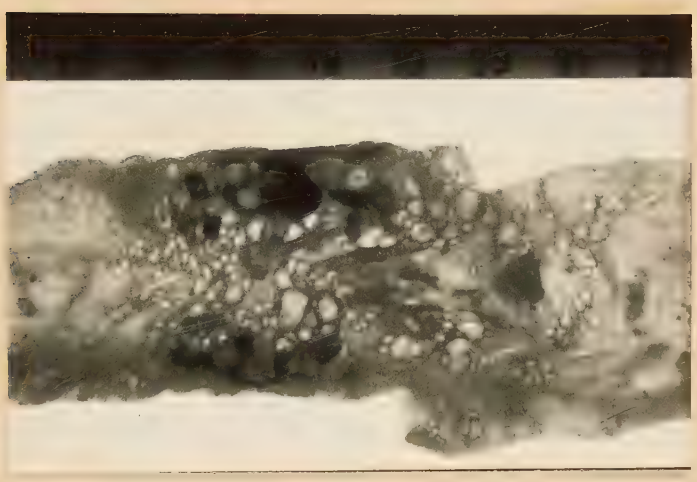

COMPTE RENDU NECROPSIQUE

- A l'ouverture de la cavité abdominale, en dégageant les anses grêles, il est constaté la présence d'une petite quantité de liquide brunâtre ;

- Oesophage, estomac, pylore, jéjuno-iléon sont normaux ;

- Aucune anomalie sur le coecum, l'appendice et le colon ascendant ;

- Mais la partie gauche du transverse adhère fortement à la grande courbure gastrique et apparaît rouge, tuméfiée ;

- Au niveau de la portion descendante, il existe un rétrécissement induré ;

- A l'ouverture du colon, il existe des altérations segmentaires, séparées par des zônes de muqueuse saine et siégeant :

  . au niveau de la moitié gauche du transverse, où il existe des grappes de petites vésicules translucides, de 1 à 2 mm. de diamètre, sur une zône congestive et épaisse ;

  . au niveau du colon descendant, il existe une sténose cartonnée avec de nombreuses microvésicules, ainsi qu'à la jonction recto-sigmoïdienne. Cet aspect évoque celui d'une PNEUMATOSE KYSTIQUE INTESTINALE SOUS-MUQUEUSE.

- Pancréas, rate, reins sont normaux ; le foie est légèrement augmenté de volume et est congestif à la coupe ;

- Au niveau du thorax : à l'ouverture du coeur, on note une oblitération partielle de la cloison interauriculaire ;

- Larynx, trachée et bronches souches sont libres. Il existe dans les poumons, au sommet droit et dans le lobe inférieur gauche, deux formations noduleires de 3 à 4 mm. de diamètre cerclées par une zône noirâtre et remplie d'une substance d'aspect purulent ;

- Le cerveau est microscopiquement normal ; sinus et mastoïdes effondrés le sont également.

COMPTE RENDU HISTOLOGIQUE

Colon transverse :

La muqueuse est par endroit ulcérée et recouverte par un enduit fibrino-nécrotique et purulent, Il existe dans la sous-muqueuse de vastes formations kystiques optiquement vides ; elles sont bordées, par endroit, par un revêtement endothéliforme, en d'autres, par une simple membrane congestive et nulle part on ne peut mettre en évidence par coloration spéciale de fibres élastiques. Alentour, il existe un infiltrat discret de cellules inflammatoires subaiguës chronique, mais on ne note pas la présence de cellules géantes ; la sous-muqueuse est dans l'ensemble épaissie et fibreuse.

La couche musculaire est, en certaines zônes, atrophiée, avec une hyperplasie des plexus d'Auerbach.

La séreuse et la sous-séreuse sont parfois recouvertes par un enduit fibrineux avec quelques cellules inflammatoires.

Sigmoïde :

La muqueuse présente les mêmes altérations. Il existe au niveau de la sous-muqueuse, un épaississement et une fibrose importante avec quelques formations kystiques de même aspect qu'au niveau du transverse.

La séreuse et la sous-séreuse sont le siège de phénomènes inflammatoires avec congestion, enduit fibrineux, cellules inflammatoires. Une formation lympho-ganglionnaire ne présente que de discrètes lésions de réticulose mais il n'existe pas à son niveau de formations kystiques.

Rectum :

La paroi rectale présente les mêmes altérations, mais les formations kystiques sous-muqueuses sont beaucoup plus petites et moins nombreuses.

Estomac et grêle :

Il n'a été noté aucune image pathologique patente. Le pylore était normal.

Poumons :

Le parenchyme pulmonaire est remanié par une congestion diffuse des parois alvéolaires avec en une zône présence d'un micro-abcès en voie de constitution.

Foie, rate, rein :

Ils sont tous remaniés par une congestion diffuse prononcée.

Surrénales :

Le médullaire est le siège de phénomènes hémorragiques diffus.

EN CONCLUSION

- Pneumatose kystique sous-muqueuse localisée à certaines zônes bien limitées du colon transverse, du sigmoïde et du rectum.
- Micro-abcès pulmonaire.
- Hémorragie de la médullo-surrénale.

Cette observation nous a permis de nous poser certaines questions :

1.- Comment se présente la maladie ?

2.- Comment peut-on y penser et si possible l'affirmer ?

3.- A quoi la rattacher et comment expliquer sa formation ?

I.- Comment se présente cliniquement la maladie ?

La variété des circonstances d'apparition et des tableaux cliniques réalisés semble être le fait dominant de la P.K.I.

Chez le nourrisson, le tableau est presque toujours celui d'une dyspepsie gastro-intestinale au long cours, rebelle à la thérapeutique.

Dyspepsie associant : - vomissements
- diarrhée.

Vomissements :

- Tantôt banaux, d'apparition récente,
- tantôt remontant à la naissance comme dans notre observation et celle de MULLER (1912).

La diarrhée :

Ne semble pas avoir de caractère particulier ; son importance et sa date d'apparition sont variables et dans le cas de PARIS (1955) elle était remplacée par une constipation.

- On a signalé des cas . de melaena
. de subocclusion

des cas réalisant des signes d'irritation réflexe du grêle et du colon :

= diarrhée

= alternance de constipation et de diarrhée.

- Enfin, aucun trouble intestinal n'a pu être relevé.

A l'examen :

Certains auteurs auraient pu noter : une crépitation particulière de l'abdomen ;

. en règle, l'examen de l'abdomen est négatif.

Ce qui est frappant dans un tableau en somme aussi banal c'est l'association à des affections parentérales.

On a noté, comme manifestations associées, dans les différentes publications, si bien résumées dans le tableau de MONNET (1957) inspiré de E.P. MAC KENZIE (1951) :

- Affections broncho-pulmonaires :

  . pneumonies banales interstitielles
  . alvéolites hémorragiques
  . broncho-pneumonies
  . congestions pulmonaires
  . emphysème
  . atélectasie
  . abcès pulmonaire (micro-abcès) dans notre observation.

- Affections O.R.L.

  . pharyngite
  . trachéite
  . otites
  . otomastoïdites.

- Affections hépatiques :

  . malformations des voies biliaires
  . cirrhose
  . stéatose hépatique
  . ictère souvent retrouvé dans les observations.

- Affections cutanées :

  . épidermolyse bulleuse
  . pemphigus

- Affections rénales :

  . syndrome néphrotique.

- Affections du tractus digestif :

  . sténose hypertrophique du pylore
  . atrésie oesophagienne
  . malpositions coliques
  . mégacolon avec ou sans rétrécissement.

Parfois, une complication révèle la maladie :

  . syndrome occlusif (invagination ou volvulus)
  . pneumopéritoine
  . péritonite d'apparence primitive.

= ces complications se voyant plus fréquemment chez l'enfant et l'adolescent.

Dans un grand nombre de cas, enfin, la maladie apparaît comme primitive, indépendante de toute lésion grossière gastro-intestinale. Elle s'extériorise au cours d'une scène comportant, habituellement, diarrhée, vomissements en général prolongés et parfois manifestations d'infection des voies respiratoires supérieures.

II.- Comment devant une telle intrication de symptômes peut-on évoquer et faire le diagnostic de P.K.I ?

CLINIQUEMENT :

Le gastro-entérite du nourrisson, qu'elle soit chronique ou d'apparition récente, est trop fréquente pour qu'à chaque fois on envisage un diagnostic d'une affection qui, en fait, est rare.

Il a été publié des cas chez l'adulte où le diagnostic fut posé par rectosigmoïdoscopie : chez l'enfant ou le nourrisson, nous n'avons pas retrouvé de cas identiques.

LE DIAGNOSTIC RADIOLOGIQUE : sinon facile, serait possible :

- De nombreuses études lui furent consacrées (BARJIN et DUPASQUIER 1913 - MOREAU 1927 - BARJON 1924 - MENGIS 1938 - LERNER et GAZIN 1946 - RAFAELLI 1949 - BONNEMAMOU, BADOL, BEAUPERE, GRABERGER).

- Pour PORCHER, BUFFARD et SAUVEGRAIN (1954), il existerait trois ordres de signes radiologiques :

  1.- contours irréguliers de la lumière intestinale avec plages claires épaississement pariétal, parois non homogènes, trabéculées et anormalement claires ;

  2.- Clartés sous-diaphragmatiques, droites le plus souvent :

    . soit pneumopéritoine
    . soit rétropneumopéritoine
    . soit interposition hépato-diaphragmatique (signe de MOREAU-CHILAIDITI)

      avec des cloisons de réfend formant des logettes et réalisant un aspect pathognomonique.

  3.- Accessoirement, un retard du transit, une aérolée ou une aérocolie, exceptionnellement la constatation des kystes sur la paroi colique.

- Pour BILGER (1951) certains signes sont intéressants :

  . apparence réticulée de l'abdomen ;

  . ombre de "double anneau" : ce signe sur lequel insiste PARIS est constitué par une double ligne claire bordant la paroi intestinale :
    = soit sur un film sans préparation,
    = soit après bouillie barytée ou plus volontiers lavement baryté.

  . accumulation d'air dans les tissus rétropéritonéaux, périnéaux et vésicaux (?)

  . séparation du foie et du diaphragme

  . colite ulcérative atypique ;

  . pneumopéritoine constituant chez l'enfant, pour KOSS, un des principaux arguments en faveur d'une P.K.I.

BILGER, dans le cas qu'il rapporte, avait posé le diagnostic sur l'examen du lavement baryté qui montrait, au niveau du coecum et du transverse, des images arrondies gazeuses, véritables "fenêtres avançant dans la lumière intestinale", signe qui, pour PORCHER, nous l'avons vu, serait exceptionnel.

En fait, il faut bien le dire, le diagnostic est fait seulement à l'autopsie dans la majorité des cas relatés chez l'enfant.

D'où l'importance de connaître les lésions macroscopiques de cette affection, de la rechercher systématiquement lors de toute vérification chez un nourrisson décédé de gastro-entérite banale, au long cours.

- Diagnostic facile si les vésicules de la P.K.I. siègent au niveau de la sous-séreuse, donnant l'aspect de bulles de savon, mêle hydatiforme, kystes hydatiques....

- Diagnostic plus difficile si le siège est sous-muqueux, car souvent non visible à l'examen extérieur de l'organe, mais donnant à la palpation une sensation spongieuse : la section intestinale a été comparée à un nid d'abeilles.

III.- Mais comment expliquer la présence de gaz dans la paroi même de l'intestin ?

Jusqu'à maintenant, plusieurs théories pathogéniques ont été retenues. Celle qui est le plus souvent retenue est, sans aucun doute, la théorie mécanique.

1.- THEORIE NEOPLASIQUE

BANG faisait de ces kystes gazeux une tumeur néoplasique dont le centre se liquéfierait et subirait ensuite une transformation gazeuse.

Aucune suite n'a pu être apportée à cette hypothèse.

On a envisagé l'existence d'un type spécifique de cellules, capables de réaliser une production de gaz. Aucun fait histopathologique ne vient à l'appui de cette théorie.

2.- THEORIE PHYSICO-CHIMIQUE

HIBLER mettait en cause une émanation des gaz du sang.

LASSON défendit, en 1924, une théorie quelque peu complexe : dégagement de gaz carbonique dissout dans la lymphe par une action physique ou chimique intravasculaire.

Mais on peut se demander pourquoi les analyses du gaz contenu dans les kystes ne montrent qu'une faible proportion de CO_2 ou même son absence.

3.- THEORIE BACTERIENNE

Assez nombreux sont les auteurs qui ont soutenu la théorie de la production de gaz par fermentation de la lymphe, sous l'influence de bactéries gazogènes.

KLEBS, en 1876, trouve une levure dans un kyste gazeux vaginal, JAEGER, un bacterium coli.

Mais ce sont des faits exceptionnels et l'examen bactériologique ne montre jamais de microbes.

D'ailleurs la présence d'oxygène dans les kystes, le peu de réactions inflammatoires, locales, l'absence de signes infectieux dans le tableau clinique, s'inscrivent contre cette théorie.

ORLANDI, DUPRAZ, JAEGER ont tenté de reproduire expérimentalement la pneumatose kystique avec des germes recueillis dans les kystes gazeux, chez le porc ou même chez l'homme. Aucun n'a pu réaliser la vésicule typique de la pneumatose, inégale en dimension et sans réaction inflammatoire macroscopique.

D'ailleurs, les agents microbiens, avec lesquels on peut reproduire expérimentalement de petites vésicules gazeuses des parois intestinales, entraînent la mort en 24 heures.

4.- THEORIE MECANIQUE

La théorie mécanique semble, à première vue, séduisante et c'est à elle que se rattache MONNET 4 (1957).

Les gaz ne seraient plus formés sur place, mais introduits dans la circulation lymphatique des parois intestinales à la faveur d'une ulcération de la muqueuse.

On invoque, en sa faveur, la quasi-constance d'une ulcération de la muqueuse quelqu'en soit le signe chez les malades atteints de P.K.I. C'est d'ailleurs, semble-t-il, le principal et même le seul argument en sa faveur. Les auteurs insistent beaucoup sur la concomitance de pneumatose et d'ulcère de l'estomac ou du pylore, ou encore d'obstruction digestive, sténose du pylore ou syndrome d'occlusion intestinale.

Enfin, les mêmes auteurs apportent à l'appui de la théorie mécanique l'existence, assez fréquente il est vrai, de pneumopéritoine spontané concomitant.

Dans les cas de pneumatose kystique "pure", les lésions anatomiques restent inaperçues du chirurgien ou de l'anatomo-pathologiste.

Ainsi, à la faveur de cette érosion, sous l'action d'un excès de pression du gaz intestinal, celui-ci pénétrerait dans les espaces sous-jacents à travers les vaisseaux lymphatiques, comme l'admettent les anatomo-pathologistes. Ce gaz s'étendrait rapidement, sur une étendue plus ou moins variable, suivant l'anatomie du péritoine et de ses adhérences.

C'est aussi l'opinion des vétérinaires qui considèrent la P.K.I. du porc comme le fait d'ulcération de la muqueuse par ingestion de corps étrangers, associée à une entérite avec stase et surdistension du gaz.

MYAKE, cependant, n'a pu réaliser expérimentalement la formation de bulles analogues qu'avec une pression d'air considérable "difficilement réalisable et susceptible d'entraîner un passage brutal, avec issue certaine du contenu septique de l'intestin entraînant des accidents infectieux graves consécutifs".

Les auteurs américains BOSTFORD et KRAKOWER, qui ont étudié les cas de Pneumatose sous-muqueuse chez l'enfant, disent qu' "en l'absence d'ulcère ou d'obstruction, comme c'est commun chez l'adulte, l'entérite et ses symptômes associés sont probablement d'importants facteurs dans la formation de la P.K.I." ; ceci semble une explication facile, mais sans fondement.

5.- THEORIE CONGENITALE

RACHET, CHARRIER, BUSSON et MOLES (1949) constatent :

- la présence de kystes gazeux chez les nourrissons de quelques jours à quelques semaines, décédés de pneumonie, d'otite, de néphrite... ne permet-elle pas de déplacer la P.K.I. dans le cadre des affections congénitales.

- la pluralité des kystes, la segmentation lésionnelle, l'absence de toute cause susceptible d'expliquer logiquement leur production, leur existence chez le nouveau-né permettent d'envisager cette affection comme une maladie polykystique congénitale.

Il est d'ailleurs possible d'envisager que cette malformation congénitale en puissance dès la naissance ne se développe que secondairement, à l'occasion d'un incident local, mécanique ou infectieux, incapable de déterminer à lui seul, chez l'individu normal, une P.K.I.

6.- THEORIE NEURO-VEGETATIVE

MONSAINGON, COUYGOU (1955) émettent l'hypothèse de lésions d'origine neuro-végétative, rapprochent la P.K.I. des conceptions de DELARUE et DEPIERRE quant à l'origine hématique des gaz de certaines embolies gazeuses observées au cours de pneumothorax, et des observations de PORTIER qui montre que chez l'homme, parfois, la paroi alvéolaire

joue un rôle secrétoire gazeux, la teneur en oxygène du sang artériel peuvent, dès lors, dépasser celle de l'air alvéolaire.

Peut-être faudrait-il rechercher du côté des altérations vasculaires et neuro-végétatives une explication qui se refuse encore.

7.- THEORIE d'ORIGINE CARENTIELLE

TAZI, FEVRE en 1955, évoquèrent l'hypothèse d'une origine carentielle.

Tous les cas sont des dénutritions très graves avec carence de protéine, cette carence en protéine permet de grouper les nourrissons et les cas dits "purs".

La déficience porte sur les sérines , qui constituent l'élément essentiel de la pression oncotique.

De plus, les gaz retrouvés dans les kystes se rapprochent des gaz de l'air, des gaz du sang et non de ceux de l'intestin ou des fermentations anaérobies.

Le mécanisme semble peut-être en rapport avec un trouble de la perméabilité capillaire. C'est le mécanisme actuellement admis pour expliquer les oedèmes de carence.

De même qu'il y a une fuite de l'eau dans les tissus, ici il y a fuite de gaz du sang dans les lymphatiques.

Enfin, les cas spontanés observés dans certains élevages de porcs évoquent l'idée d'une affection par carence alimentaire.

Pour notre part, vu l'âge de notre cas, nouveau-né, l'existence d'un tableau clinique évoquant une infection néo - natale, nous pensons que la théorie de maladie congénitale extériorisée :

- soit par une infection ou une carence
- soit maladie s'étant manifestée dès les premiers jours de la vie.

Peut être soutenu .

C O N C L U S I O N S

La pneumatose kystique intestinale est une affection rare.

Les manifestations cliniques sont complexes et d'un diagnostic difficile, mais les signes radiologiques permettent parfois d'évoquer cette affection.

Son mécanisme de production est encore mystérieux. A l'interprétation des signes peut correspondre une multitude de facteurs :

- cliniques, mécaniques, inflammatoires, neuro-végétatifs,

ou, s'agit-il, plus simplement, d'une affection congénitale.

Ce qui frappe le plus en lisant les différentes publications et en étudiant notre cas,

- c'est la part prépondérante, sinon constante, des manifestations infectieuses.

On est en droit de se poser la question : la pneumatose kystique intestinale du nourrisson est-elle ou non responsable de la mort quand on lui voit associer :

- des otomastoïdites,
- des bronchopneumonies,
- des septicémies,
- des affections bilio-hépatiques,
- des hémorragies surrénaliennes,

qui, à elles seules, peuvent chacune expliquer le décès.

Chez l'adulte, où la maladie est mieux connue, et plus fréquente, les cas de guérison ne sont pas l'exception. Certains auteurs veulent voir dans la localisation sous-séreuse de l'adulte un facteur de meilleur pronostic : mais est-ce là une explication suffisante ?

Quant au traitement, si BILBER, qui avait fait le diagnostic pendant la vie, propose l'intervention chirurgicale et la resection des anses léséos, nous insisterons volontiers sur l'intérêt du traitement anti-infectieux, mais malgré son application chez notre nourrisson ... l'issue n'en a pas été moins fatale !

Travail du Service de Pédiatrie
de l'Hôpital de NEUILLY

(Dr. R. PERROT)

VU & PERMIS D'IMPRIMER :

Le RECTEUR de l'ACADEMIE de PARIS :

J. S A R R A I L H

Le DOYEN de la FACULTE
de MEDECINE de PARIS :

L. B I N E T

Le PRESIDENT de la THESE :

JULIEN MARIE

B I B L I O G R A P H I E

BARJON (F.), DUPASQUIER (D.)

Kystes gazeux de l'intestin

LYON-Méd. 1913, 121, 565-572

BILGER (M.) Pneumatosis cystoides intestinalis in children

The J. of Ped. 1956 49 445-449 N°4

BOSTFORD (TW.) KRAKOWER (C.)

Pneumatosis of intestin in infancy

The J. of Ped. 1938 13 185-194

CREESE (PG.) Emphysema of colon (Pneumatosis cystoides intestinalis) case report and review of british and american literature

Gastro-Enterology 1951 19 75-87

DUVERNOY in COMBALUSIER
Pneumopathologie ou Traité des maladies venteuses
PARIS 1754

FIGUEROA (CJM.) MANDRAGON

Neumatosis intestinal en el lactante

Bol. Med. del Hosp. inf. MEXICO 1954 16 11

GAZIN (AI.) BROOKE (AJ.) LERNER (HH.) PRICE (PB)

Pneumatosis intestinalis roentgen diagnosis and surgical managment

Am. J. of Surg. 1949 77 563-572

JACKSON (JA.)

Gas cysts of intestin

Surg. Gyn. Obstr. 1940 71 675-678

JUDGE (DJ.) CASSIDY (JE) RICE (EC.)

Intestinal emphysema in infants.
Review of literature with 17 new cases reported

Arch. Pathol. 1949 48 206-211

KOSS (LG.)

Abdominal gas cysts

Arch. Pathol. 1952 53 523-549

LERNER (HH.) GAZIN (AI.)

Pneumatosis intestinalis; its roentgenologic diagnosis

Am.J. Roentgen 1946 56 464-469

LINDSAY (JW.) RICE (EC.) SELINGER (MA.)

Pneumatosis cystoides intestinalis in an infant

Arch. Pathol. 1940 41 1085-1088

MAC KENZIE (EP.)

Pneumatosis intestinalis. Review of literature with report of 13 cases

Pediatrics 1951 7 537-548

MAC KEY

Pneumatosis cystoides intestinalis involving small bowell and sigmoid colon. Report of 2 cases

J. Internat. Coll. Surgeons 1955 23 469-475

MAC GREGOR (JK) MAC KINNON (DA.)

Intestinal interstitial emphysema (Pneumatosis cystoides intestinalis)

Gastro Enterology 1958 35 206-211.

MASSON (P.) Lymphopneumatoses kystiques
Ann. Anat. Pathol. 1925 2 541-562

MEMMI (R.) Un caso di pneumatosi intestinale cistica
Policlinico 1934 41 408-423

MILLS (HW.) Gas cyst. of intestin with report of 3 cases
Surg. Gyn. Obstr. 1925 40 387 - 400

MOLES (R.) A propos d'un cas de pneumatose kystique intestinale sous muqueuse du sigmoïde
Thèse Méd. PARIS 1948

MONNET (P.), LARBRE, GAUTHIER, PASQUIER
Pneumatose kystique intestinale du nourrisson
Pédiatrie 1957, 12, 803

MONNET (P.) Pneumatose kystique intestinale du nourrisson
Ann. Pédiatrie 1957 33 P. 394-401

MONSAINGEON (A.) GOUYGOU (CH.) TANRET (P.) LANOOTE (M.) POULET
Pneumatoses viscérales aigues
Arch. Mal. App. dig. 1955, 44, 753-763

MOORE (R.)
Intestinal pneumatosis
Am. J. Dis. Child. 1929 38 818-823

OLSON (JD.) Pneumatosis cystoides intestinalis
Arch. Surg. 1954 68 899-906

PARIS (L.) Pneumatosis cystoides intestinalis in infancy
The J. of Ped. 1955 46 1 - 17

PARTURIER-ALBOT (Mme M.), FRILLEUX (C.), COHEN, BAIXAS
Archives Mal. App. Digestif. T.45, N°7-8 1956
Ref. Bibliog. concernant la P.K.I. de l'adulte

PEMBERTON (HW.), SMITH (WG.) HOLMAN (CB.)

Pneumatosis cystoides intestinalis diagnosed sigmoidoscopally

Am. J. Surg. 1957 94 472-477

PORCHER (P.), BUFFARD (P.) SAUVEGRAIN (J.)

Pneumatose kystique intestinale in Radiologie clinique de l'intestin grêle de l'adulte et de l'enfant

MASSON, PARIS 1954

RACHET (J.), CHARRIER (J.), BUSSON (A.) MOLES (R.)

Pneumatose kystique intestinale. Un cas du sigmoïde.

Arch. Mal. App. Dig. 1949 38 318-330

RACHET (J.), BUSSON (A.) DEBRAY (Ch.)

Maladies de l'intestin et du péritoine

FLAMMARION, PARIS

SILVERSTONE (J.)

A case of cystic pneumatosis of the bowell

Lancet 1928 1 129-130

STIENNON (OA)

Pneumatosis intestinalis in the new born

Am. J. Dis. Child. 1951 81 651-663

TAZI

La pneumatose kystique intestinale, maladie de carence

Thèse Med. PARIS 1955

TURNURE (PR.)

Gas cysts of intestine; pneumatosis cystoides intestinorum hominis

Ann. Surg. 1913 811-839

WAINWRIGHT (J.)

Intestinal pneumatosis in infants

Arch. Dis. in childhood 1951 26 164-165

VASQUEZ (JR.), TORES (JA.), MALLO (GV.) MOSQUERA (JE.)

Neumatosis quistica de intestino en el nino

Arch. Argentinas de Ped.1957 241-257

S O M M A I R E

	pages
Introduction	1
Historique	3
Fréquence	4
Anatomie Pathologique	5
Observation	10
Tableau Clinique	17
Comment peut-on faire le Diagnostic ?	19
Théories Pathogéniques	21
Conclusions	27
Bibliographie	29